脳神経 CASE REPORT

地域と、もっと。 CASE REPORT

脳梗塞に潜む”がん”
“Three Territory Sign”

六倉　和生

脳神経内科　主任診療部長

急性期脳梗塞の 1/4 は通常の検査では原因を特定することができず、この中で未診断のがんが見つかるケースも少なくありません。原因が分からない脳梗塞をみた場合は、がんの存在を常に意識しながら診療にあたることが重要です。がんを疑う頭部 MRI 画像所見として” Three Territory Sign (TTS)” が注目されており症例提示を通じてご紹介します。

70 代前半の男性。4ヶ月前から腰痛、食欲低下、体重減少が出現し、某日午前までは歩行可能でしたが、午後に呂律が回らなくなり左足を引きずって歩くようになったため当院へ救急搬送となりました。神経診察では意識レベル JCS：I 桁、左半側空間無視、右共同偏視、左片麻痺を認め NIHSS：16 点でした。頭部 MRI では両側大脳半球、右小脳半球に散在性に分布する新規脳梗塞が確認され (図 1・図2)、塞栓性機序が疑われたものの原因不明でした。D-dimer が20.31μg/ml と上昇しており、潜在がんを疑って精査した結果、右肺がん(図3)と周囲組織へのリンパ節転移、肝臓や多椎体への転移が確認されました。病状の進行により治療継続が困難となり家族の同意のもと緩和ケアの方針となりました。

がんに伴う血液凝固亢進により脳や全身に生じる血栓塞栓症はトルソー症候群またはがん関連血栓症 (CAT) と呼ばれており、脳梗塞の特徴はムチン産生腺がんが原因として多いこと、D-dimer が高値であること、再発リスクが高いことが挙げられます。治療は確立しておらずヘパリンが主に用いられています。病変は複数の血管支配領域に多発して出現する傾向にあり、一側大脳半球の前方循環領域を1つと数えて左右で 2 領域、後方循環領域(後頭葉と脳幹、小脳)を 1 領域、合計で 3 領域として MRI- 拡散強調画像で 3 領域すべてに高信号をみとめたときに TTS 陽性と定義した場合、陽性例ではがん関連脳梗塞の可能性が高く、がんを疑う有用なマーカーになると報告されています(Neurology 2019;9:124-128)。

本症例は D-dimer 高値に加えて TTS が診断の手がかりになったものの残念ながら原疾患の治療には結びつきませんでした。原因不明の脳梗塞で TTS をみとめれば、積極的にがん検索をおこなうことが重要ですが、診断がついた時点で多くは病期が進行しており予後が不良です。両疾患が併存する患者さんへの適切な治療または差し控えは ADL、予後、ACP などを考慮したうえで計画を立てる必要があり、脳卒中とがん診療医、多職種が共通認識を持ちながら連携していくことが望まれます。

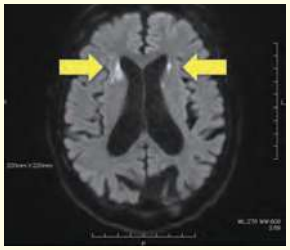

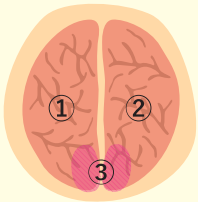

▲図1

▲図2

▲図3

掲載内容に関するご質問等はこちらにご相談ください。

脳神経内科 主任診療部長
六倉 和生 ☎095-822-3251

※脳卒中ホットライン
(医療機関・救急隊専用)