循環器 CASE REPORT

地域と、もっと。 CASE REPORT

高齢者の胸腹部移行部の大動脈瘤に対するステントグラフト内挿術の１例

横瀬　昭豪

心臓血管外科　診療部長

近年、超高齢社会を迎え心臓血管疾患の手術も高齢者の方の割合が増加しています。心臓血管手術を受ける高齢者にとって何歳までなら有意義なのか、答えを出すのは難しいのが現状です。手術前に自立した生活ができていれば、85 歳を超える高齢者の方でも心臓血管手術後も比較的良好な回復が得られるという報告もあります。しかしながら胸部から腹部にかけて広範囲の操作が必要な胸腹部移行部の動脈瘤に対する手術は高齢者に限らずとも病院死亡は 7 ～ 9%前後とされています。

今回、90 歳という高齢の方の胸腹部移行部の大動脈瘤に対しステントグラフト内挿術を行い良好な経過を得られましたのでご報告いたします。

90 歳、腰痛で他院入院時、MRI にて胸腹部大動脈移行部に 67mm の動脈瘤を指摘されました。慢性心房細動、僧帽弁閉鎖不全中等度、三尖弁閉鎖不全中等度に伴う巨大左房を有し、慢性心不全があり超高齢であることから手術は難しいと考えられたものの、ご本人が強く精査および治療を希望されたため、かかりつけの先生から当院へご紹介頂きました。造影 CT にて胸腹部移行部に 70mm の嚢状動脈瘤を確認しましたが、広範囲の手術操作を必要とする胸腹部大動脈人工血管置換術では術後回復は困難で、ステントグラフト治療でも腹腔動脈、上腸間膜動脈、腎動脈温存が難しく、感染を伴う仮性動脈瘤の可能性もあり、治療は難しいと考えました。しかしながら「私はまだ生きたいです」というご本人の強い希望と他の検査所見で感染を示唆する所見はないことから、最終的に血管造影検査を行い、ステントグラフト内挿術を施行いたしました。術後の回復は良好で比較的短期間で歩行可能となり、リハビリ継続のため転院となりました。
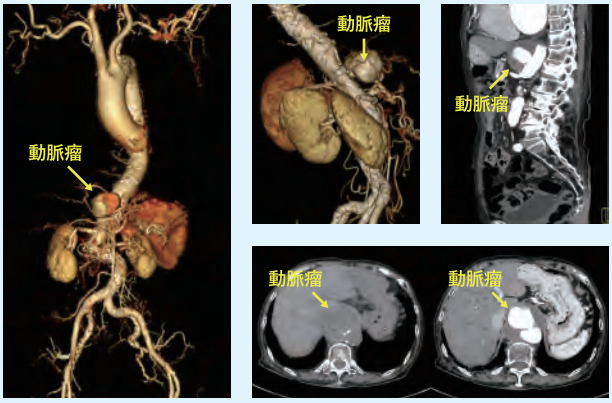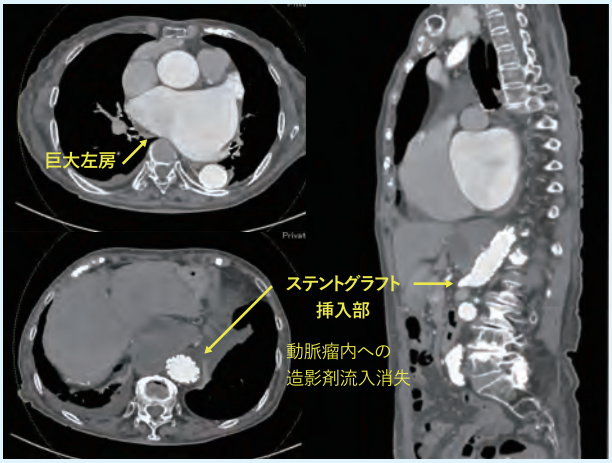
今回の経験のように動脈瘤に対する診断や治療方針決定に悩む事はしばしばあります。そのため患者本人の意思、かかりつけ医、専門医の総合的判断が必要と考えます。このような症例がございましたらご相談頂ければ幸いです。